





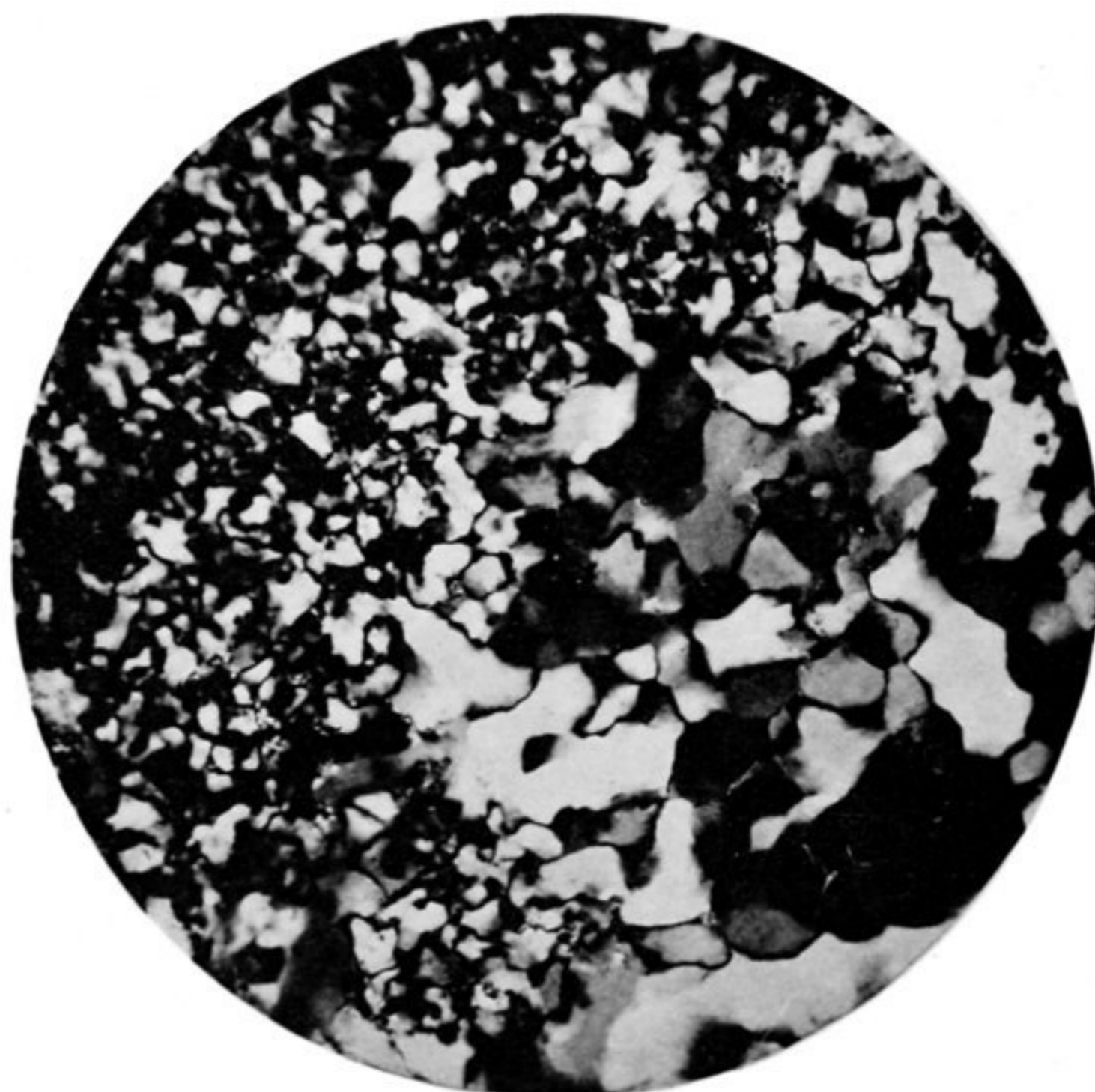
1.



2.



3.



4.

Fig. 1 und 2. Epidotreicher Plagioklaseinsprengling in Dacit (25). Fig. 2 + Nicols. Vergr. 35:1.  
 Fig. 3. Trachyt (26) mit Sanidineinsprengling und typischer trachytoidaler Grundmasse. + Nicols. Vergr. 35:1.  
 Fig. 4. Feinquarzit (34A) mit Porphyroblastenbildung. + Nicols. Vergr. 120:1.